

# Early detection of peritoneal dialysis complications through convolutional neural networks

Diego S. Comas<sup>1,3</sup>, Gustavo J. Meschino<sup>2</sup>, Virginia L. Ballarin<sup>1</sup>, Jerónimo Aguilera Díaz<sup>4</sup>, Carlos G. Musso<sup>4</sup>, Héctor Rivera<sup>4</sup>, Fernando Plazzotta<sup>4</sup>, Luis Algranati<sup>4</sup> y Daniel Luna<sup>4</sup>

<sup>1</sup>Laboratorio de Procesamiento Digital de Imágenes, Instituto de Investigaciones Científicas y Tecnológicas en Electrónica, Universidad Nacional de Mar del Plata-CONICET, Mar del Plata, Argentina.

<sup>2</sup>Laboratorio de Bioingeniería, Instituto de Investigaciones Científicas y Tecnológicas en Electrónica, Facultad de Ingeniería, Universidad Nacional de Mar del Plata-CONICET, Mar del Plata, Argentina.

<sup>3</sup>Consejo Nacional de Investigaciones Científicas y Técnicas (CONICET), Argentina.

<sup>4</sup>Hospital Italiano de Buenos Aires, Buenos Aires, Argentina.

**Abstract**— Peritoneal dialysis is an alternative for patients with chronic renal failure requiring periodic analysis of the resulting liquid for the early detection of complications, which involves a direct evaluation of the liquid under a microscope and a biochemical test. Alternatively, the liquid could be analyzed through a photograph (indirect evaluation), enabling the early detection of complications, without requiring the patient going to a nephrology center, improving their life quality. In [Comas et al., XX Congreso Argentino de Bioingeniería, pp. 477–486 (2015)], detection of pathological samples of the liquid from photographs was preliminary studied using color descriptors and  $k$ -nearest neighbors as classifier. In the present paper, a method based on convolutional neural networks is presented, starting from Alexnet and using transfer learning. The classification phase was implemented with a multilayer perceptron, classifying the photographs between “normal” and “pathological”, using the biochemical test as Gold-standard. An error rate of 5.79%, a FPR of 4.21% and a FNR of 7.37% were obtained with great stability, reflected in low standard deviations in the estimation of the error measures. The proposed method is more robust than the previous approach, without requiring any preprocessing or feature extraction, being a good starting point for the development of an automatic tool with adequate diagnostic capacity.

**Keywords**— Peritoneal dialysis, digital image processing, deep-learning, convolutional neural networks, classification, transfer learning.

**Resumen**— La diálisis peritoneal es una alternativa para pacientes con insuficiencia renal crónica, que requiere el análisis periódico del líquido resultante para la detección precoz de complicaciones. Dicho análisis implica la evaluación directa del líquido bajo microscopio y una posterior prueba bioquímica. Como alternativa, el líquido podría analizarse a través de una fotografía (evaluación indirecta) lo que permitiría detectar precozmente una posible complicación, sin que el paciente deba acercarse a un centro de nefrología, mejorando sustancialmente su calidad de vida. En [Comas et al., XX Congreso Argentino de Bioingeniería, pp. 477–486 (2015)] se estudió preliminarmente la detección de muestras patológicas del líquido a partir de fotografías, utilizando descriptores de color y el clasificador  $k$ -vecinos más próximos. En el presente trabajo, se presenta un método basado en redes neuronales convolucionales, partiendo de la Alexnet y utilizando *transfer learning*. La fase de clasificación se implementó con un perceptrón multicapa, clasificando las fotografías entre “normal” y “patológica”, con el resultado de la prueba bioquímica como *Gold-standard*. Se obtuvo una tasa de error de 5,79%, una FPR de 4,21% y una FNR de 7,37%, con gran estabilidad, reflejada en bajas desviaciones estándar en la estimación de las medidas de error. El método propuesto es más robusto que el enfoque previo, sin requerir ningún tipo de preprocesamiento, ni extracción de características, siendo un buen punto de partida para el desarrollo de una herramienta automática con adecuada capacidad de soporte al diagnóstico.

**Palabras clave**— Diálisis peritoneal, procesamiento digital de imágenes, aprendizaje profundo, redes neuronales convolucionales, clasificación, transferencia de conocimiento.

## I. INTRODUCCIÓN

La diálisis peritoneal es una alternativa de tratamiento domiciliario para pacientes con insuficiencia renal crónica terminal que permite depurar líquidos y electrolitos a través del peritoneo, una membrana serosa que reviste el interior de la cavidad abdominal [1-2].

En este tipo de tratamiento debe evaluarse el Líquido

Resultante de la Diálisis Peritoneal (LRDP), con el fin de detectar precozmente posibles complicaciones. Frecuentemente, el LRDP se evalúa en forma directa; es decir, un especialista evalúa bajo microscopio una muestra del líquido y, a partir del resultado de esta evaluación, se realiza la prueba bioquímica y de cultivo, para confirmar el resultado y actuar en consecuencia.

Como una alternativa a la evaluación directa, en Comas et al. [2] se ha analizado la capacidad diagnóstica del procesamiento y posterior clasificación de fotografías del LRDP, lo cual se conoce como evaluación indirecta,

utilizando el resultado de la prueba bioquímica como *Gold-standard*. La posibilidad de asistir al especialista al momento de efectuar un diagnóstico a través de una fotografía, descartando posibles complicaciones, sin que el paciente deba acercarse a un centro de nefrología, puede mejorar sustancialmente la calidad de vida de este tipo de pacientes [3], los cuales, en caso de no presentar ninguna complicación, deben asistir como mínimo 12 veces al año a centros especializados para efectuarse controles, que incluyen la evaluación del LRDP.

En [2], se parte de un conjunto de fotografías de LRDP y se propone su clasificación en “normal” y “patológica” a partir de un enfoque basado en reconocimiento de patrones [4-5] que tiene varias etapas: preprocesamiento de las imágenes, división en regiones, extracción de características considerando diferentes espacios de color, clasificación de las regiones con el método *k*-vecinos más próximos [2], [5] y, finalmente, clasificación de cada fotografía en una de las dos posibles clases utilizando clasificación multi-instancia.

En el contexto de clasificación de imágenes y, en particular, en clasificación de imágenes médicas, las redes neuronales convolucionales (CNN, del inglés *Convolutional Neural Networks*), constituyen un enfoque reciente y potente dentro del campo de aprendizaje profundo (*deep-learning* en inglés) [6], con una vasta cantidad de aplicaciones en el contexto médico que incluyen, entre otras muchas [6-12]: clasificación de objetos o lesiones; localización de órganos, regiones y puntos de referencia; segmentación de órganos y subestructuras; registración de imágenes y recuperación de imágenes basada en contenido. Un aspecto clave del aprendizaje profundo, y en particular de las CNN, es que, a diferencia de los enfoques tradicionales, no hay etapa de extracción de características, sino que estas se “aprenden” directamente de las imágenes mediante un procedimiento que es implementado dentro del mismo modelo [13].

A partir del potencial de las CNN para la clasificación de imágenes médicas y los resultados preliminares previamente obtenidos en clasificación de fotografías de LRDP presentados en [2], se propone en el presente trabajo abordar la clasificación con CNN de fotografías de LRDP, en la búsqueda de una herramienta que permita detectar tempranamente por medio de fotografías la existencia de posibles complicaciones asociadas a la diálisis peritoneal.

Se parte del conjunto de imágenes previamente estudiado en [2] y se utiliza la CNN Alexnet [14-15], una CNN desarrollada por Alex Krizhevsky *et al.* en 2012 para el reconocimiento de objetos en imágenes. Se adopta el enfoque conocido como *transfer learning* [16-17], en el que se parte de una CNN previamente entrenada y se la adapta y reentrena con un nuevo objetivo. En este sentido, se utilizan las primeras capas de la Alexnet, reemplazando la fase de clasificación por una nueva red del tipo perceptrón multicapa, diseñada para la clasificación en las dos clases de interés: “normal” y “patológica”, que se entrena con el conjunto de fotografías del LRDP y el resultado de la prueba bioquímica como *Gold-standard*.

Se analiza el total de las imágenes disponibles, comparando los resultados con aquellos obtenidos en [2], considerando error, tasa de la tasa de falsos negativos (FNR, del inglés *False Negative Rate*), tasa de falsos positivos (FPR, del inglés *False Positive Rate*), precisión, exhaustividad y el *F1-score* (que combina las dos últimas).

## II. MATERIALES

### A. Redes neuronales convolucionales

La CNN es un tipo de red neuronal pensada y diseñada para trabajar con imágenes, originalmente introducida por Fukushima [18] en los años ochenta. Se ha utilizado extensivamente en diversos tipos de aplicaciones asociadas a imágenes, incluyendo imágenes médicas. Dos revisiones extensas y detalladas de aplicaciones de CNN en medicina pueden consultarse en [6] y en [7].

Una CNN típica está formada por dos fases: la fase de extracción de características y la fase de clasificación [13]. La primera de ellas alterna varias capas de neuronas que aplican filtros convolucionales seguidas por capas de submuestreo que reducen subsecuentemente la cantidad de información y de pesos a optimizar durante el entrenamiento. Como resultado, la salida de esta fase puede interpretarse como un conjunto de características asociadas a la imagen ingresada. La segunda fase es típicamente una red neuronal en capas de neuronas totalmente conectadas [19] cuya arquitectura se ajusta según la clasificación a realizar. La cantidad de neuronas de salida iguala la cantidad de clases.

El costo computacional del entrenamiento de las CNN es elevado debido a la cantidad de parámetros que deben ser optimizados y la cantidad de operaciones matemáticas que se requiere para obtener la salida de la red para una dada imagen de entrada. Sin embargo, el gran avance tecnológico de los últimos años en la fabricación de unidades de procesamiento gráfico (GPU, del inglés *Graphics Processing Unit*) de alta capacidad para operaciones en paralelo específicas de los modelos de aprendizaje profundo, disminuyó sustancialmente la complejidad de la implementación de las CNN, a la vez que amplió su campo de aplicación.

Un enfoque frecuentemente utilizado en la implementación práctica de CNN es el proceso conocido como *transfer learning* [16-17], que consiste en la utilización de la fase de extracción de características de una red previamente entrenada y el diseño y entrenamiento de una nueva fase de clasificación (reemplazando a la de la CNN original) ajustada al problema específico a resolver. En este enfoque, se realiza un entrenamiento adicional que optimiza solamente la fase de clasificación. Este tipo de enfoque tiene dos ventajas principales: a) al utilizar la fase de extracción de características de una CNN existente, se aprovecha toda la información adquirida durante su entrenamiento, cuyo conjunto de entrenamiento habitualmente consiste en una enorme cantidad de imágenes de ejemplo, muchísimo mayor que las que se puedan tener para un problema específico; y b) como sólo se debe entrenar la fase de clasificación, se requiere mucho menos esfuerzo computacional que para entrenar una CNN completa, lo que permite la rápida implementación de este tipo de redes a problemas específicos, partiendo de CNN más generales.

Dentro de las CNN existentes, la Alexnet [14-15] es una CNN desarrollada para asociar una imagen a una etiqueta de un objeto presente en ella. Cuenta con veinticinco capas, agrupadas en 8 grupos según su función. Los siete primeros grupos son del tipo convolucional (la fase de extracción de características), alternando capas de filtros de convolución con etapas de submuestreo. El último grupo, formado por 3 capas, constituye una red neuronal multicapa totalmente

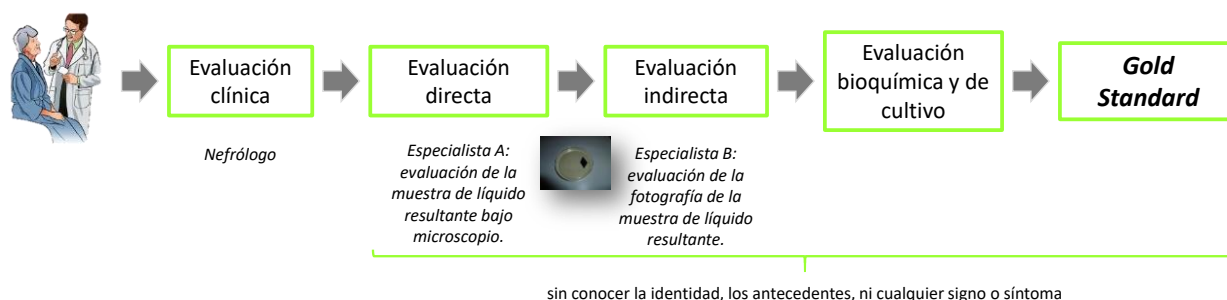


Fig. 1. Esquema de la generación de la base de datos para el análisis de imágenes de líquido resultante de diálisis peritoneal.




Fig. 2. Fotografías de líquido resultante de diálisis peritoneal. a) Muestra "normal". b) Muestra "patológica".

conectada (la fase de clasificación). En el presente trabajo se utilizó la fase de extracción de características de la Alexnet con el fin de que las salidas de estas capas (las características) sean las entradas a una nueva red multicapa totalmente conectada que permitiera clasificar cada fotografía de LRDP entre correspondiente a una muestra "normal" y correspondiente a una muestra "patológica", implementando, por lo tanto, el enfoque de *transfer learning*.

#### B. Obtención de fotografías de líquido resultante de diálisis peritoneal

Se partió de la base de datos utilizada en *Comas et al.* [2]. En la Fig. 1, se muestra un esquema general de la metodología utilizada.

La base de datos cuenta con los siguientes campos:

- Código identificador del paciente.
- Edad del paciente.
- Sexo del paciente.
- Tiempo de diálisis.
- LRDP evaluado a través de cultivo.
- LRDP evaluado a través de examen bioquímico: muestra "normal" o "patológica" (*Gold-Standard*).
- Opinión del experto por observación directa del LRDP bajo microscopio: muestra "normal" o "patológica".
- Opinión del experto por observación indirecta del LRDP (foto digital): muestra "normal" o "patológica", incluyendo observación de tipo de lectura: "lectura dudosa" y "lectura borrosa".
- Observaciones.

Los estudios fueron realizados en la sección de Diálisis Peritoneal del servicio de Nefrología del Hospital Italiano de Buenos Aires, durante el año 2010. En todos los casos la participación de los pacientes fue voluntaria, cumpliendo con el consentimiento oral informado y los datos se obtuvieron en total acuerdo con la normativa nacional e internacional vigente: Declaración de Helsinki de la Asociación Médica Mundial, Disposición 5330/07 de la

Administración Nacional de Medicamentos, Alimentos y Tecnología de Argentina (ANMAT) y las Normas de Buenas Prácticas Clínicas ICH E6, respetando el derecho a la no participación. Todos los datos fueron tratados con máxima confidencialidad, con acceso restringido, de acuerdo con la Ley Nacional de Protección de Datos Personales 25.326 (*Ley de Habeas data*).

Los individuos fueron evaluados por su nefrólogo. Posteriormente, el LRDP, dentro de una cápsula de Petri, fue analizado por un observador experimentado (evaluación directa). Luego se tomaron fotografías 4320x3240 píxeles del LRDP dentro de la cápsula, siempre con la misma cámara y bajo las mismas condiciones de luminosidad y posición relativa. Las fotografías se evaluaron en diferido por otro observador experimentado (evaluación indirecta). En ambos tipos de observación no se incluyó ninguna información previa respecto a identidad, antecedentes, ni signos o síntomas. Finalmente, las muestras rotuladas se enviaron al laboratorio para la evaluación bioquímica (usada como *Gold-standard*) y de cultivo.

A diferencia de lo realizado en [2], en el presente trabajo se consideraron el total de las fotografías disponibles, incluso aquellas cuyo aspecto visual fue evaluado como "lectura dudosa" y "lectura borrosa" por los especialistas durante la evaluación indirecta. El conjunto de fotografías final contiene 377 fotografías, 249 etiquetadas como muestra "normal" y 128 como "patológica". En la Fig. 2 se observan ejemplos de las fotografías de LRDP.

### III. MÉTODO PROPUESTO

El método propuesto puede dividirse en dos etapas principales. La primera, fue el diseño y entrenamiento de una CNN para clasificar las fotografías de LRDP entre los casos muestra "normal" y muestra "patológica". La segunda corresponde a la estimación del error, con el fin de evaluar su performance. En la Fig. 3 se presenta un diagrama que resume el método propuesto. A continuación, se explican los pasos realizados.

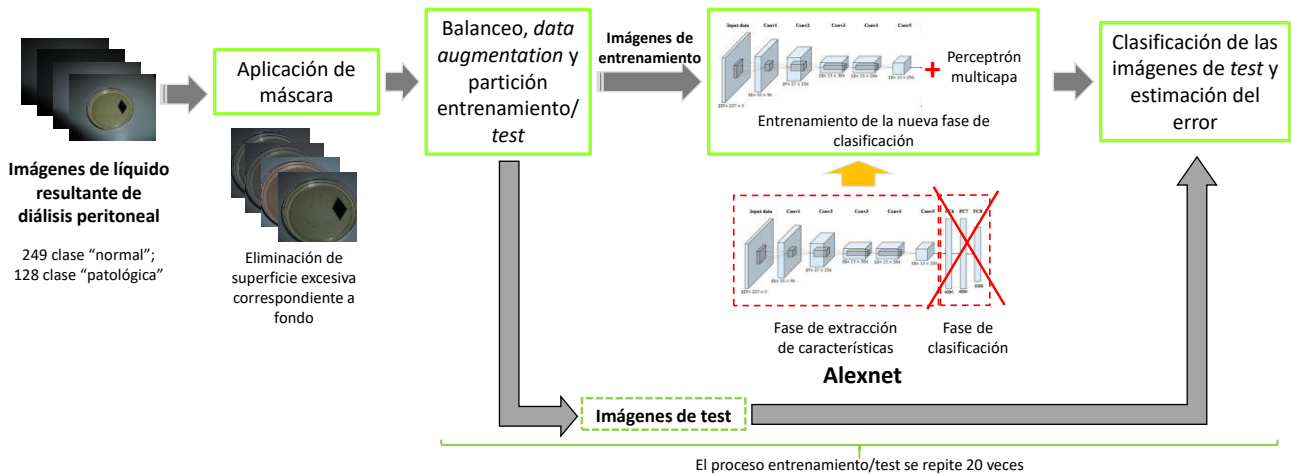


Fig. 3. Diagrama del método propuesto para la clasificación de fotografías de líquido resultante de diálisis peritoneal entre “normal” y “patológico”.

#### A. Diseño y entrenamiento de la red neuronal

Como puede observarse en los ejemplos de la Fig. 2, en las fotografías de LRDP, la cápsula, la cual contiene el líquido, se encuentra en el centro de las imágenes, con una amplia presencia de fondo alrededor. Con el fin de maximizar la información útil a ingresar a la CNN, es decir, aumentar la proporción de líquido en las imágenes, se aplicó una máscara rectangular generada *ad-hoc* con el fin de recortar las imágenes eliminando el exceso de fondo. Como resultado, las imágenes originales de 4320x3240 píxeles pasaron a tener 2400x2100 píxeles.

Para el diseño de la CNN, se partió de la CNN Alexnet utilizando solamente los primeros siete grupos de capas (extracción de características). A la Alexnet recortada se le incorporó una fase de clasificación compuesta por una red multicapa de tres capas: una capa totalmente conectada, una capa del tipo *softmax* y una capa de salida de 2 neuronas. El ajuste de las funciones de activación y tipos de capas de esta fase se realizó en forma heurística, considerando el tipo de problema abordado.

Dado que las clases están desbalanceadas en el conjunto de imágenes (249 del caso “normal” y 128 del “patológica”), en todos los casos el entrenamiento de la CNN con la nueva fase de clasificación se realizó previo balanceo del conjunto de imágenes, sub-muestreando sin sustitución la clase “normal” (mayoritaria) hasta igualar la clase “patológica” (minoritaria) [20]. Asimismo, con el fin de evitar *overfitting* (fenómeno que ocurre cuando una red neuronal “sobrepone” los datos de entrenamiento y, como resultado, pierde la capacidad de clasificar con bajo error nuevos datos distintos) se utilizó el proceso de aumentación de datos (*image data augmentation*) [21], que genera diversidad en las imágenes de entrenamiento y validación al aplicar, aleatoriamente, traslaciones y reflexiones dentro de un rango que también fue ajustado heurísticamente de acuerdo con el tipo de imágenes. Una vez realizado el balanceo, generados los conjuntos de entrenamiento y prueba y definidos los parámetros del *data augmentation*, se procedió al entrenamiento de la CNN.

Debe indicarse que, como la primera capa de la Alexnet está diseñada para trabajar con imágenes de 227x227 píxeles, tanto durante el entrenamiento como durante la consulta de la CNN se re-escalaron las imágenes con el fin de adaptarlas a la resolución requerida por la capa de entrada de la red.

Todas las pruebas fueron realizadas utilizando la librería

de aprendizaje profundo de MATLAB®, sobre una computadora con procesador Intel Core i7-7700, 16GB de memoria RAM y una GPU Nvidia® Titan V.

#### B. Validación del método

Con el fin de validar el método propuesto y estimar correctamente su performance, se realizaron 20 ciclos de entrenamiento/validación. En cada ciclo, se realizó el balanceo del conjunto de imágenes explicado en la sección anterior. Posteriormente, el conjunto de imágenes balanceado se dividió en un conjunto de entrenamiento y otro de prueba, obteniendo dos conjuntos disjuntos, sobre los que se aplicó *image data augmentation*. Dado el número total de imágenes resultante, 256 (128 de cada clase), se optó por realizar la partición usando el 85% de las imágenes para entrenamiento y el 15% restante para prueba. Se reportan las medidas de error promedio y su desviación estándar a lo largo de los 20 ciclos.

Para el cálculo de las medidas de error se generó la matriz de confusión correspondiente a cada ciclo, extrayendo de ella la cantidad de verdaderos positivos, verdaderos negativos, falsos positivos y falsos negativos. Luego se computaron la tasa de error, FNR, FPR, precisión, exhaustividad y *F1-score*.

## IV. RESULTADOS

En la Fig. 4, a modo de ejemplo, se muestra la clasificación de 16 fotografías del LRDP, tomadas aleatoriamente del conjunto de prueba en uno de los 20 ciclos de entrenamiento/validación. El nombre de la etiqueta se muestra en color rojo cuando esa imagen en particular no fue correctamente etiquetada durante la consulta a la red.

En la Tabla I se presentan los resultados de la estimación de error para el método propuesto, considerando todas las medidas de error computadas. En la Tabla II se muestran los resultados presentados en [2] en el que, como ya se mencionó, sólo se habían tenido en cuenta las fotografías cuyo aspecto visual era etiquetado como de “lectura correcta” durante la evaluación indirecta.

Como puede observarse al comparar los resultados del método propuesto (Tabla I) y aquellos reportados en [2], el error en el método propuesto fue 12,80% menor que el obtenido en [2]. Asimismo, la comparación indica que: el FPR resulta 41,77% menor, el FNR resulta 91,42% mayor y el *F1-score* resulta 12,85% mayor.

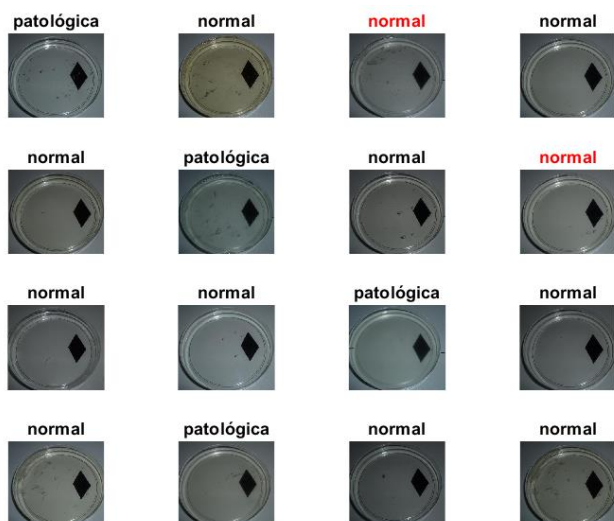


Fig. 4. Fotografías de líquido resultante de diálisis peritoneal seleccionadas aleatoriamente del conjunto de prueba para uno de los veinte ciclos de entrenamiento/validación. El nombre de la clase en color rojo indica que la imagen fue incorrectamente clasificada.

TABLA I  
PERFORMANCE DEL MÉTODO PROPUESTO PARA LA CLASIFICACIÓN DE FOTOGRAFÍAS DE LÍQUIDO RESULTANTE DE DIÁLISIS PERITONEAL.

Medida	Valor promedio	Desviación estándar
Error	5,79%	0,0415
FPR	4,21%	0,0606
FNR	7,37%	0,0752
Precisión	0,9607	0,0539
Exhaustividad	0,9263	0,0752
<i>F1-score</i>	0,9404	0,0436
FPR+FNR	0,1158	0,0830

TABLA II  
PERFORMANCE DEL MÉTODO PROPUESTO EN Comas *et al.* [2].

Medida	Valor promedio
Error	6,64%
FPR	7,23%
FNR	3,85%
<i>F1-score</i>	0,8333

## V. DISCUSIÓN Y CONCLUSIONES

En este trabajo se propuso un método basado en CNN para la clasificación de muestras de LRDP a partir de fotografías. A tal fin, se utilizó la fase de extracción de características de la Alexnet, diseñando para la fase de clasificación un perceptrón multicapa que se entrenó para reconocer entre las clases “normal” y “patológica”. Tanto el error, la FPR y el *F1-score* mejoraron respecto a los obtenidos en Comas *et al.* [2], en el que se utilizaban características extraídas a partir de distintos espacios de color y *k*-vecinos más próximos y multi-instancia como enfoque de clasificación.

Comparando nuevamente con lo reportado en [2], la FNR empeoró respecto a este pasando de 3,85% a 7,37%. La FNR representa para este caso, muestras de LRDP que son patológicas y fueron clasificadas erróneamente como normales, por lo que es la medida de error más importante en las aplicaciones del tipo abordada aquí (es preferible realizar una prueba bioquímica a un paciente y descartar una afección, que no realizarla y que exista patología). Sin embargo, a diferencia de [2], en el presente trabajo se utilizó el total de las imágenes disponibles, incluso las

señaladas como de “lectura dudosa” durante la evaluación indirecta, que presentan importantes variaciones tanto en color, nitidez y aspecto general respecto a la mayoría de las imágenes de cada clase. En este sentido, el método propuesto aquí resulta más robusto y es superior al enfoque preliminar estudiado en [2]. Comparado con este, no requiere de ningún tipo de preprocesamiento para corregir defectos de contraste o brillo en las fotografías ni etapa de extracción de características.

En el mismo sentido que el análisis previo, las desviaciones estándar de la estimación de las diferentes tasas de error consideradas son bajas en todos los casos, lo que indica una fuerte estabilidad del método propuesto.

Por otro lado, los resultados indican que las CNN constituyen una herramienta adecuada para la clasificación de fotografías de LRDP. Esto constituye un aporte importante en el desarrollo, en el futuro inmediato, de una herramienta para la detección precoz de complicaciones asociadas a la diálisis peritoneal, con adecuada capacidad diagnóstica, permitiendo el tratamiento y seguimiento domiciliario.

Se prevé realizar una ampliación de la base de datos, considerando nuevos casos relevados, lo que permitirá arribar a un modelo más robusto.

Se espera que este trabajo constituya una contribución en la mejora de la calidad de vida de pacientes con insuficiencia renal crónica.

## AGRADECIMIENTOS

D. S. Comas agradece el soporte del Consejo Nacional de Investigaciones Científicas y Técnicas (CONICET) de Argentina.

Los autores agradecen el soporte provisto por *NVIDIA Corporation* quién donó la GPU Titan V utilizada en esta investigación.

## REFERENCIAS

- [1] S. Vadakedath and V. Kandi, “Dialysis: A Review of the Mechanisms Underlying Complications in the Management of Chronic Renal Failure,” *Cureus*, vol. 9, no. 8, p. e1603, Aug. 2017.
- [2] D. S. Comas, G. J. Meschino, V. L. Ballarin, J. A. Diaz, C. G. Musso, and D. R. Luna., “Evaluación de la performance diagnóstica del procesamiento y clasificación de imágenes de líquido peritoneal en complicaciones de la diálisis peritoneal,” in *XX Congreso Argentino de Bioingeniería (SABI 2015)*, 2015, pp. 477–486.
- [3] C. Musso, J. Aguilera, C. Otero, M. Vilas, D. Luna, and F. G. B. de Quirós, “Informatic nephrology,” *Int. Urol. Nephrol.*, vol. 45, no. 4, pp. 1033–1038, Aug. 2013.
- [4] R. Duda, P. Hart, and D. Stork, *Pattern Classification*. Wiley-Interscience, 2001.
- [5] G. J. Meschino, D. S. Comas, M. A. González, C. Capiel, and V. L. Ballarin, “Reconocimiento de tejidos en imágenes de resonancia magnética del manguito rotador,” in *XX Congreso Argentino de Bioingeniería (SABI 2015)*, 2015.
- [6] M. I. Razzak, S. Naz, and A. Zaib, “Deep Learning for Medical Image Processing: Overview, Challenges and the Future,” Springer, Cham, 2018, pp. 323–350.
- [7] G. Litjens *et al.*, “A survey on deep learning in medical image analysis,” *Med. Image Anal.*, vol. 42, pp. 60–88, Dec. 2017.
- [8] A. Esteva *et al.*, “Dermatologist-level classification of skin cancer with deep neural networks,” *Nature*, vol. 542, no. 7639, pp. 115–118, Feb. 2017.
- [9] V. Gulshan *et al.*, “Development and Validation of a Deep Learning Algorithm for Detection of Diabetic Retinopathy in Retinal Fundus Photographs,” *JAMA*, vol. 316, no. 22, p. 2402, Dec. 2016.
- [10] J. Wang, J. D. MacKenzie, R. Ramachandran, and D. Z. Chen, “A Deep Learning Approach for Semantic Segmentation in Histology Tissue Images,” Springer, Cham, 2016, pp. 176–184.
- [11] S. Jain, V. Jagtap, and N. Pise, “Computer Aided Melanoma Skin Cancer Detection Using Image Processing,” *Procedia Comput. Sci.*,

- vol. 48, pp. 735–740, Jan. 2015.
- [12] S. Pereira, A. Pinto, V. Alves, and C. A. Silva, “Brain Tumor Segmentation Using Convolutional Neural Networks in MRI Images,” *IEEE Trans. Med. Imaging*, vol. 35, no. 5, pp. 1240–1251, May 2016.
- [13] M. D. Zeiler and R. Fergus, “Visualizing and Understanding Convolutional Networks,” Springer, Cham, 2014, pp. 818–833.
- [14] A. Krizhevsky, I. Sutskever, and G. E. Hinton, “ImageNet classification with deep convolutional neural networks,” in *Advances in Neural Information Processing Systems*, 2012.
- [15] A. Krizhevsky, I. Sutskever, and G. E. Hinton, “ImageNet Classification with Deep Convolutional Neural Networks,” *Commun. ACM*, vol. 60, no. 6, 2017.
- [16] S. Akcay, M. E. Kundegorski, M. Devereux, and T. P. Breckon, “Transfer learning using convolutional neural networks for object classification within X-ray baggage security imagery,” in *2016 IEEE International Conference on Image Processing (ICIP)*, 2016, pp. 1057–1061.
- [17] O. Lucena, A. Junior, V. Moia, R. Souza, E. Valle, and R. Lotufo, “Transfer Learning Using Convolutional Neural Networks for Face Anti-spoofing,” Springer, Cham, 2017, pp. 27–34.
- [18] K. Fukushima, “Neocognitron: A self-organizing neural network model for a mechanism of pattern recognition unaffected by shift in position,” *Biol. Cybern.*, vol. 36, no. 4, pp. 193–202, Apr. 1980.
- [19] C. Bishop, *Neural Networks for Pattern Recognition*. Oxford: Oxford Press, 2005.
- [20] Haibo He and E. A. Garcia, “Learning from Imbalanced Data,” *IEEE Trans. Knowl. Data Eng.*, vol. 21, no. 9, pp. 1263–1284, Sep. 2009.
- [21] C. Shorten and T. M. Khoshgoftaar, “A survey on Image Data Augmentation for Deep Learning,” *J. Big Data*, vol. 6, no. 1, p. 60, Dec. 2019.